

Abses Hati pada Anak

Yuridyah Prianti M, Julfina Bisanto, Kemas Firman

Diagnosis abses hati pada seorang anak laki-laki berusia 7 tahun ditegakkan berdasarkan nyeri perut kanan atas yang semakin hebat, demam, nafsu makan yang menurun, riwayat diare, hepatomegali. Pada pemeriksaan fisik teraba masa di daerah perut kanan atas yang makin membesar serta terasa nyeri; pemeriksaan ultrasonografi hati tampak gambaran sesuai dengan abses hati. Jenis abses hati pasien ini kemungkinan adalah abses hati piogenik pada pasien ini didukung ditemukannya bakteri batang gram negatif pada pemeriksaan sediaan langsung pus abses, namun biakan bakteri terhadap pus negatif. Kemungkinan abses hati amuba masih perlu dipikirkan karena di negara sedang berkembang seperti Indonesia lebih sering ditemukan abses hati amuba. Terapi dengan obat golongan sefalosporin (sefotaksim) dan metronidazol memberi respon yang baik, terlihat dari berkurangnya gejala demam dan nyeri perut dalam dua hari, mengecilnya hati serta tidak terlihat lagi adanya gambaran abses setelah lima hari pemberian antibiotik. Adanya kekambuhan (gambaran abses pada ultrasonografi) setelah pengobatan metronidazol dihentikan, menguatkan dugaan diagnosis abses hati amuba.^{8,10,20}

Kata kunci : abses, hati, amuba, piogenik

Abses hati adalah penumpukan jaringan nekrotik dalam suatu rongga patologis yang dapat bersifat soliter atau multipel pada jaringan hati.¹ Penyakit ini telah ditemukan sejak zaman Hipokrates,² merupakan penyakit serius yang membutuhkan diagnosis dan tata laksana yang cepat. Abses hati umumnya dikelompokkan berdasarkan etiologi, yaitu abses hati piogenik dan abses hati amuba,³ yang memberikan gambaran klinis hampir sama sehingga diagnosis etiologi sulit ditegakkan.⁴ Selama 40 tahun terakhir, telah banyak perubahan dan perkembangan dalam menegakkan diagnosis dan pengobatan abses hati.³ Meskipun

demikian, mortalitas abses hati masih tinggi yaitu berkisar antara 10-40%.^{3,5-7}

Insidens abses hati jarang, berkisar antara 15-20 kasus per 100.000 populasi.³ Tiga per empat kasus abses hati di negara maju adalah abses hati piogenik, sedangkan di negara yang sedang berkembang lebih banyak ditemukan abses hati amuba.^{3,4,8} Sejak bulan Januari 1997 sampai dengan Agustus 2004 di Departemen IKA-FKUI/RSCM tercatat sebanyak 7 kasus abses hati yang semuanya kasus rawat inap. Tujuan laporan kasus ini untuk mendiskusikan diagnosis dan tata laksana abses hati pada anak.

Kasus

Seorang anak laki-laki, C, usia 7 tahun, datang ke Instalasi Gawat Darurat RS. Dr. Cipto Mangunkusumo Jakarta (RSCM) dengan keluhan utama nyeri perut kanan atas sejak 1 minggu sebelum masuk rumah sakit. Rasa sakit ini dirasakan terus menerus, sakit seperti tertindih, melilit dan tidak menjalar, dan perut

Alamat korespondensi:

Dr. Julfina Bisanto, Sp.A(K).
Divisi Hepatologi, Departemen Ilmu Kesehatan Anak FKUI-RSCM.
Jl. Salemba no. 6, Jakarta 10430.
Telepon 021- 3915712 dan Fax : 021-390 7743.

Dr. Yuridyah Prianti M: PPDS Ilmu Kesehatan Anak FKUI, Jakarta

tampak semakin membesar. Pasien juga mengeluh demam yang naik turun terutama menjelang malam hari, tanpa mual ataupun muntah. Nafsu makan menurun. Pasien berobat ke RS BH dan dilakukan USG perut yang menunjukkan abses hati, kemudian pasien dirujuk ke RSCM.

Riwayat sakit kuning dan sakit berat sebelumnya disangkal. Riwayat sering mencret, demam, batuk, pilek dan cacingan disangkal. Di keluarga tidak ada yang sakit seperti pasien.

Pada pemeriksaan fisis di jumpai pasien sadar, tidak sesak dan tidak sianosis. Laju nadi sama dengan laju denyut jantung 80x/menit, teratur, isi cukup, laju pernafasan 40x/menit, teratur, kedalaman cukup, suhu aksila 36°C. Tinggi badan 115 cm (P₁₀ NCHS) dan berat badan 15,6 kg (P₃ NCHS). Status antropometri : BB/U = 66,7% (kurang), TB/U = 94% (baik), BB/TB = 75% (kurang). Kulit tidak tampak kuning. Pada mata konjungtiva tidak pucat, sklera tidak ikterik. Telinga, hidung dan tenggorokan tidak ada kelainan. Kelenjar getah bening tidak teraba membesar. Jantung dan paru dalam batas normal. Abdomen tampak membuncit, venektasi (-), lemas, teraba masa di daerah hipokondrium kanan (4 cm di bawah arkus kosta) dengan diameter 5 x 7 cm, kenyal, rata, soliter, batas tidak tegas, tidak mudah digerakkan dan nyeri bila ditekan. Hati teraba 7 cm di bawah arkus kosta dan hati di bawah prosesus sifoideus tidak teraba, tepi tajam, rata, konsistensi kenyal. Limpa tidak teraba, turgor cukup dan bising usus (+) normal. Ekstremitas teraba hangat, perfusi perifer cukup, refleks fisiologis normal dan tidak terdapat refleks patologis.

Hasil pemeriksaan darah perifer lengkap hemoglobin 9,5 g/dL, hematokrit 28 vol%, leukosit 15.900/ μ L, trombosit 575.000/ μ L, hitung jenis (%) -/6/4/75/14/1, MCV 75 fl, MCH 26 pg dan MCHC 34 g/dL (mikrositik hipokrom). Hasil urinalisis: pH 5,0, BJ 1025, protein (-), reduksi (-), bilirubin (-), urobilinogen 0.2, leukosit 0-1/LPB dan eritrosit 0-1/LPB. Uji fungsi hati: SGOT 18 U/L dan SGPT 24 U/L. Hasil pemeriksaan masa protrombin 15,1" (kontrol 12,1"), BT 3'30", CT 5' dan LED 135 mm/jam. Hasil USG abdomen menunjukkan tersangka abses hati.

Ditegakkan diagnosis kerja tumor intraabdomen dengan diagnosis banding abses hati atau tumor hati dan gizi kurang. Pasien dirawat dan diberi sefotaksim 3x500 mg secara intrvena (setelah dilakukan biakan darah). Pemeriksaan USG abdomen kedua menunjukkan adanya lesi fokal seluas 5,05x4,13x4,49 cm di

permukaan anterior lobus kanan hati dengan debris di dalamnya, dinding ireguler, parenkim hati masih homogen, sistem vaskular normal dengan kesan abses hati. Pasien mendapatkan tambahan metronidazol 3 x 250 mg intravena.

Pemeriksaan feses lengkap pada perawatan hari kedua, tidak ditemukan telur dan larva cacing, *Entamoeba histolytica*, maupun *Giargia lamblia* tapi ditemukan leukosit dan eritrosit. Dilakukan drainase abses hati dan dikeluarkan cairan seropurulen dengan jumlah \pm 100 mL. Produksi cairan drainase sekitar 15 mL berwarna coklat kehitaman, pemeriksaan langsung sediaan apus cairan abses ditemukan bakteri batang gram negatif. USG abdomen ulang menunjukkan tidak tampak gambaran kantong abses intrahepatik. Pemeriksaan serologis terhadap amuba tidak dilakukan karena selain masalah biaya, pemeriksaan serologis *indirect hemagglutinin assay* (IHA) yang dilakukan di bagian Parasitologi, tidak dapat membedakan suatu proses akut atau kronis.

Pasien dipulangkan pada perawatan hari ke-10 dan mendapat sefiksिम oral 2 x 100 mg per oral untuk 1 minggu, metronidazol 3 x 250 mg per oral untuk 1 minggu. Pada pemantauan di Poliklinik Departemen IKA RSCM, tidak didapatkan keluhan demam, nyeri perut maupun mencret, sedangkan nafsu makan baik. Pada pemeriksaan fisis tidak didapatkan lagi pembesaran hati. Namun, satu minggu kemudian di dapatkan lagi pembesaran hati 4 cm di bawah arkus kosta. Hasil USG ulang tampak hati agak membesar, parenkim homogen, tepi rata, ekogenisitas tidak meningkat, sistem vaskular dan bilier tidak melebar, kandung empedu berisi cairan. Terdapat lesi bulat kistik inhomogen kranial kandung empedu ukuran 1,6x1,6x2,1 cm. Limpa tidak membesar, homogen, tidak tampak polisplenia atau pembuluh kolateral. Kedua ginjal normal dan tidak tampak cairan intraabdomen. Kesan abses hati masih tampak. Pasien kembali mendapat antibiotik metronidazol 3 x 250 mg per oral, sefiksिम diteruskan 2 x 100 mg per oral dan dianjurkan kontrol 1 minggu kemudian.

Tiga minggu kemudian pada hasil USG abdomen tidak tampak lagi masa tumor, kalsifikasi, maupun kista intrahepatik, tidak tampak lagi adanya abses intrahepatik. Sistem vasikular dan bilier tidak melebar. Terapi metronidazol dihentikan dan orangtua pasien dinasehati untuk menjaga hygiene keluarga dan lingkungan untuk mencegah terjadinya kekambuhan.

Tinjauan Pustaka

A. Abses Hati Piogenik

Epidemiologi

Insidens abses hati piogenik berkisar antara 0,006-2,2% dan jarang ditemukan pada anak, hanya 3 kasus dari 100.000 pasien rawat inap.^{7,9} Secara epidemiologis, abses hati piogenik paling sering ditemukan pada pasien berusia 50-70 tahun.^{4,10} Pada anak, 50% kasus abses hati piogenik terjadi pada usia kurang dari 6 tahun,⁹ dan lebih sering terjadi pada laki-laki dibanding perempuan dengan rasio 7:1.⁴

Etiologi

Abses hati piogenik pada umumnya disebabkan oleh bakteri aerob gram negatif dan anaerob, yang tersering adalah bakteri yang berasal dari flora normal usus seperti *Escherichia coli*, *Klebsiella pneumonia*, *Bacteriodes*, enterokokus, streptokokus anaerob, dan streptokokus mikroaerofilik.^{2-4,6-9,11-13} Pada anak, *Staphylococcus aureus* merupakan bakteri yang paling sering menyebabkan abses hati piogenik.⁹ Stafilokokus, *Streptococcus hemolyticus* dan *Streptococcus milleri* seringkali menjadi penyebab abses hati jika infeksi primernya endokarditis bakterialis atau infeksi gigi.⁸

Patogenesis

Mikroorganisme dapat masuk ke dalam hati melalui sirkulasi portal, sirkulasi sistemik dan stasis empedu akibat obstruksi duktus bilier.³ Sumber tersering penyebab terjadinya abses hati piogenik adalah penyakit pada sistem saluran bilier yaitu sebanyak 42,8%.⁶ Kolangitis akibat batu atau striktur merupakan penyebab yang paling sering, diikuti oleh divertikulitis atau apendisitis.^{1,3,13}

Penurunan daya tahan tubuh memegang peran penting terjadinya abses hati. Kejadian yang paling sering adalah bakteremia vena portal dari proses infeksi intra abdomen seperti abses apendiks dan abses akibat tertelan benda asing.⁹ Pada 15-50% kasus abses piogenik tidak ditemukan fokus infeksi yang jelas yang disebut dengan abses kriptogenik.^{4,8} Abses pada lobus kanan hati lebih sering bersifat kriptogenik, sedangkan abses pada lobus kiri hati lebih sering berhubungan dengan hepatolitis.²

Gambaran klinis

Pada awal perjalanan penyakit, gejala klinis seringkali tidak spesifik.¹¹ Gambaran klasik abses hati piogenik adalah nyeri perut terutama kuadran kanan atas (92%), demam yang naik turun disertai menggigil (69%), penurunan berat badan (42%), muntah (43%), ikterus (21%) dan nyeri dada saat batuk (51%).^{6,7,8,14} Pada 63% kasus, gejala klinis muncul selama kurang dari dua minggu.¹⁴ Awitan abses soliter cenderung bertahap dan seringkali kriptogenik. Abses multipel berhubungan dengan gambaran sistemik akut dan penyebabnya lebih bisa diidentifikasi.⁸

Hati teraba membesar dan nyeri bila ditekan pada 24% kasus.⁷ Adanya hepatomegali disertai nyeri pada palpasi merupakan tanda klinis yang paling dapat dipercaya. Beberapa pasien tidak mengeluh nyeri perut kanan atas atau hepatomegali dan hanya terdapat demam tanpa diketahui sebabnya.^{2,4,7,8} Ikterus hanya terjadi pada stadium akhir kecuali jika terdapat kolangitis supuratif.

Pemeriksaan penunjang

Leukositosis ditemukan pada 66% pasien, sering disertai dengan anemia akibat infeksi kronis dan peningkatan laju endap darah. Kadar alkali fosfatase biasanya meningkat, hipoalbuminemia dan kadar enzim transaminase yang sedikit meningkat.^{2,3,6-9,14}

Foto polos dada dan abdomen memperlihatkan pembesaran hati, kadangkala tampak *air fluid level* di dalam rongga abses dan diafragma kanan biasanya terangkat. Hampir semua kasus abses hati dapat diidentifikasi dengan pemeriksaan ultrasonografi dan *CT scan*. Kedua teknik pencitraan ini dapat menentukan lokasi abses yang berukuran minimal 1 cm di parenkim hati.^{3,8,10,14,15} Alvarez dkk⁷ melaporkan bahwa ultrasonografi mempunyai angka sensitivitas 94% sedangkan sensitivitas *CT scan* 99%. Meskipun demikian, ultrasonografi adalah metode pencitraan yang direkomendasikan karena cepat, noninvasif, *cost effective*, dan dapat juga digunakan sebagai pemandu aspirasi abses untuk diagnostik dan terapi. Ultrasonografi dan *CT scan* juga dapat digunakan untuk memantau keberhasilan terapi. Pemantauan abses secara serial dengan ultrasonografi atau *CT scan* hanya dilakukan jika pasien tidak memberi respons yang baik secara klinis.^{3,8,10,14,15}

Pemeriksaan biakan abses dapat menemukan bakteri patogen pada 86% kasus, hasil biakan steril ditemukan

pada 14% kasus. Bakteri aerob gram negatif ditemukan tumbuh pada 70% kasus dan yang paling sering adalah *Escherichia coli*. Pemeriksaan biakan darah memberikan hasil positif pada 57% kasus.⁷

Terapi

Abses hati piogenik memerlukan terapi antibiotik dan drainase abses.² Antibiotik parenteral spektrum luas yang secara empiris mampu mematikan bakteri gram negatif, bakteri anaerob dan Streptococcus, harus segera diberikan setelah diagnosis abses ditegakkan. Antibiotik yang diberikan terdiri dari golongan penisilin, aminoglikosid dan metronidazol yang efektif melawan *E. coli*, *K. pneumonia*, bakteriodes, enterokokus, dan streptokokus anaerob. Pada pasien dengan gangguan fungsi ginjal, lebih baik diberikan golongan sefalosporin daripada aminoglikosida. Terapi empiris ini diberikan sambil menunggu hasil biakan bakteri, yang kemudian dapat diganti sesuai dengan hasil biakan dan uji resistensi. Terapi antibiotik diberikan selama 2-4 minggu tergantung dari jumlah abses, respons klinis dan toksisitas antibiotik yang dipilih.^{3,5,7,8,14}

Pada beberapa pasien, pemberian antibiotik saja efektif untuk pengobatan abses yang berukuran kurang dari 2 cm (mikroabses).¹⁷ Pada hampir semua pasien dengan abses hati lebih dari 3-4 cm memerlukan aspirasi perkutan atau drainase dengan kateter yang dipandu dengan USG atau *CT scan*.¹¹ Drainase perkutan merupakan tata laksana utama pada abses hati piogenik, baik soliter maupun multipel.¹⁶ Tindakan ini lebih aman dan sama efektifnya dengan operasi besar (drainase operatif). Operasi besar hanya dilakukan jika drainase abses perkutan tidak berhasil atau ada indikasi lain yang membutuhkan operasi seperti penyakit saluran bilier. Keberhasilan drainase perkutan tampak pada 80-90% kasus.^{3,5,7,13,16}

Komplikasi dan prognosis

Mortalitas abses hati piogenik dapat disebabkan oleh komplikasi seperti rekuren, sepsis, gagal ginjal akut, infeksi dari luka, pneumonia, infeksi saluran kemih, drainase yang lama, sepsis akibat kateter, dan perdarahan pasca operasi.^{6,7} Komplikasi tersebut ditentukan oleh faktor risiko seperti adanya demam, ikterus, syok septik, *disseminated intravascular coagulation*, abses multipel, ruptur abses, anemia, hipoalbuminemia, peningkatan kadar alkali fosfatase,

bilirubin, SGOT SGPT, kreatinin, masa protrombin memanjang, dan infeksi polimikrobal.

B. Abses hati amuba

Epidemiologi

Infeksi amuba atau amubiasis disebabkan oleh *Entamoeba histolytica*, mencakup 10% dari populasi seluruh dunia dan 95% di antaranya adalah karier yang asimtomatis. Dari 5% pasien yang simtomatis, sepuluh persen menjadi abses hati.^{8,18,19} Abses hati amuba juga jarang terjadi pada anak yaitu sekitar 1-7% pasien anak,⁹ sering kali terjadi pada anak berusia kurang dari 3 tahun,^{9,18} lebih sering terjadi pada laki-laki dibanding perempuan dengan rasio 8:1.⁴ Insidens abses hati amuba dipengaruhi oleh keadaan nutrisi, higiene individu yang buruk, dan kepadatan penduduk.^{3,4}

Patogenesis

Parasit ditularkan melalui jalur fekal-oral dengan menelan minuman atau makan yang mengandung kista *Entamoeba histolytica*.^{8,20} Bentuk kista yang patogen dapat melewati lambung dan berdisintegrasi di dalam usus halus, melepaskan trofozoit dan bermigrasi ke kolon. Selanjutnya trofozoit beragregasi di lapisan musin usus dan membentuk kista baru. Lisis dari epitel kolon dipermudah oleh galaktosa dan N-asetil-D-galaktosamin (Gal/GalNAc)-lektin spesifik yang dimiliki trofozoit, sehingga menyebabkan neutrofil berkumpul di tempat infasi tersebut. Ulkus pada epitel kolon merupakan jalur amuba masuk ke dalam sistem vena portal dan menyebabkan penyebaran ekstraintestinal ke peritoneum, hati dan jaringan lain.^{8,11,20}

Organ hati merupakan lokasi penyebaran ekstraintestinal yang paling sering.¹⁸ Amuba bermultiplikasi dan menutup cabang-cabang kecil vena portal intrahepatik menyebabkan nekrosis dan lisis jaringan hati. Diameter daerah nekrotik bervariasi dari beberapa milimeter sampai 10 cm. Abses hati amuba biasanya soliter dan 80% kasus terletak di lobus kanan. Abses mengandung pus steril dan jaringan nekrotik hati yang encer berwarna coklat kemerahan (*anchovy paste*). Amuba pada umumnya terdapat pada daerah perifer abses.^{8,11,20,21}

Gambaran klinis

Pasien dapat merasakan gejala sejak beberapa hari

hingga beberapa minggu sebelumnya. Nyeri perut kanan atas merupakan keluhan yang menonjol, pasien tampak sakit berat, dan demam.^{8,9,10,11,14,18-21} Seeto dkk¹⁸ melaporkan bahwa gejala abses hati amuba secara umum bersifat nonspesifik, 72% pasien mengeluh demam dan nyeri di perut kanan atas. Selain itu anoreksia ditemukan pada 39% kasus dan penurunan berat badan pada 29% kasus. Pada pemeriksaan fisis, 83% kasus dilaporkan demam dan 69% dengan hepatomegali yang disertai nyeri tekan. Ikterik jarang terjadi.^{10,17,20}

Pemeriksaan penunjang

Pemeriksaan darah menunjukkan leukositosis dengan jumlah sel polimorfonuklear sekitar 70-80%, peningkatan laju endah darah, anemia ringan, peningkatan alkali fosfatase dan kadar bilirubin.^{3,14} Uji fungsi hati pada umumnya normal.¹¹ Feses dapat mengandung kista, pada disentri ditemukan trofozoit hematofagus. Kista positif pada feses hanya ditemukan pada 10-40% kasus.^{8,10,18,21}

Foto dada menunjukkan hemidiafragma kanan terangkat dengan atelektasis atau pleural efusi. Sensitivitas ultrasonografi dan *CT scan* untuk mendeteksi abses hati amuba adalah 85% dan 100%.¹⁹ Uji serologis dapat membantu menegakkan diagnosis abses hati amuba, antara lain IHA (*indirect hemagglutination antibody*), EIA (*enzyme immunoassay*), IFA (*indirect immunofluorescent antibody*), LA (*latex agglutination*), AGD (*agar gel diffusion*), dan CIE (*counter immunoelectrophoresis*).¹⁰ Antibodi hemaglutinasi indirek terhadap *Entamoeba histolytica* telah banyak digunakan dan meningkat pada 90% pasien.^{8,10,18} Sensitivitas IHA pada keadaan akut 70-80%, sedangkan pada masa konvalesen > 90%.²⁰ Kekurangan IHA selain hasil tes diperoleh terlalu lama, hasilnya juga tetap positif selama 20 tahun sehingga dapat memberi gambaran penyakit infeksi sebelumnya dan bukan infeksi yang akut. Saat ini IHA telah digantikan oleh EIA yang dapat mendeteksi antibodi *E. histolytica* baik IgG maupun imunoglobulin total. Uji serologis ini relatif lebih sederhana, mudah dilakukan, cepat, stabil dan murah harganya serta memiliki sensitivitas 99% dan spesifisitas > 90%. Titer positif dapat bertahan beberapa bulan hingga tahunan setelah sembuh sehingga di daerah endemik nilai diagnostiknya berkurang.^{8,10,17}

Terapi

Metronidazol (35-50 mg/kg/hari dibagi 3 dosis selama 7-10 hari) atau tinidazol (60 mg/kg/hr selama 5 hari) merupakan terapi pilihan.¹¹ Sembilan puluh lima persen abses amuba tanpa komplikasi membaik dengan pemberian metronidazol saja. Gejala klinis biasanya membaik dalam waktu 24 jam.⁸ Terapi metronidazol yang adekuat menyembuhkan 90% kasus.⁸ Dosis perlu diperhatikan, karena metronidazol yang lebih rendah memudahkan terjadinya relaps.¹⁰

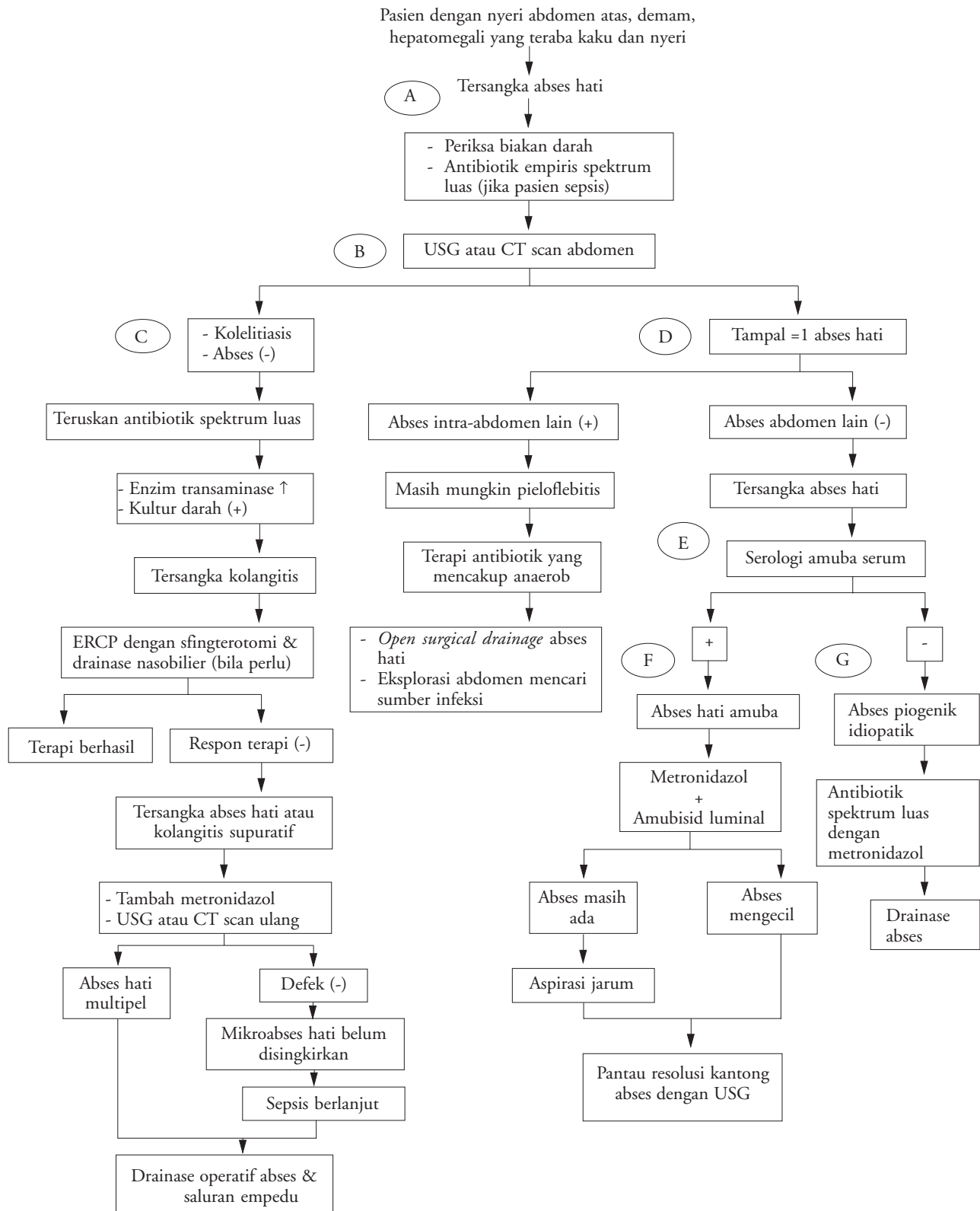
Aspirasi jarum atau drainase perkutan yang dipandu dengan alat pencitraan telah menggantikan posisi intervensi bedah sebagai pilihan utama untuk mengurangi ukuran abses. Salah satu dari tindakan tersebut dilakukan jika hasil serologis negatif pada abses berukuran besar (> 3-4 cm), tidak memberi respons terhadap terapi antiamuba setelah 4-5 hari atau jika terdapat ruptur ke peritoneum, pleura atau perikardium. Tindakan drainase operatif hanya diperlukan jika abses telah ruptur sehingga menyebabkan peritonitis amuba atau jika pasien tidak berrespons terhadap obat walaupun sudah dilakukan aspirasi dan drainase dengan kateter.^{3,8,10,11,18}

Komplikasi dan prognosis

Komplikasi yang sering terjadi adalah ruptur abses, superinfeksi dan anemia. Komplikasi berat dapat terjadi akibat infeksi sekunder atau ruptur abses ke dalam pleura, perikardial atau daerah peritoneum. Dua pertiga kejadian ruptur terjadi di intraperitoneum dan sepertiganya di intratorakal.^{8,20} Pada orang dewasa, mortalitas abses hati amuba yang dapat didiagnosis dengan cepat dan tanpa adanya komplikasi adalah sekitar 1%. Pada anak, mortalitasnya tidak jelas diketahui tapi dapat meningkat secara bermakna akibat keterlambatan diagnosis.⁹ Dengan terapi antiamuba yang adekuat selama beberapa hari hingga minggu akan terjadi perbaikan klinis yang cepat dengan resolusi abses yang sempurna selama 3-9 bulan yang dapat di pantau secara radiologis.¹⁰

Algoritma penegakan diagnosis abses hati²²

Pasien dengan trias nyeri abdomen, demam dan hepatomegali harus diwaspadai oleh seorang dokter terhadap kemungkinan suatu abses hati.¹⁷ Diagram berikut adalah algoritma untuk menegakkan diagnosis abses hati.



Sumber : *Algorithm hepatic abscess*. Didapat dari <http://gi.vghc.gov.tw/Ref/Flowcht/hepabsce.htm>. Diakses tanggal 29 Agustus 2004

Daftar Pustaka

1. Dull JS, Topa L, Balgha V, Pap A. Non-surgical treatment of biliary liver abscesses: efficacy of endoscopic drainage and local antibiotic lavage with nasobiliary catheter. *Gastrointest Endosc* 1999; 51:55-9.
2. Chu KM, Fan ST, Lai ECS, Lo CM, Wong J. Pyogenic liver abscess. *Arch Surg* 1996; 131:148-52.
3. Ong E, Espat NJ, Helton WS. Hepatic abscess. *Curr Treatment Opt Infect Dis* 2003; 5:393-406.
4. Ahsan T, Jehangir MU, Mahmood T, Ahmed N, Saleem M, Shahid M, dkk. Amoebic versus pyogenic liver abscess. *JPMMA* 2002; 52:497-501.
5. Stain SC, Yellin AE, Donovan AJ, Brien HW. Pyogenic liver abscess modern treatment. *Arch Surg* 1991; 126:991-6.
6. Alvarez JA, Gonzalez JJ, Baldonado RF, Sanz L, Carreno G, Jorge JJ. Single and multiple piogenic liver abscess: etiology, clinical course, and outcome. *Digestive Surg* 2001; 18:283-8.
7. Perez JAP, Gonzalez JJ, Baldonado RF, Sanz L, Carreio G, Junco A, dkk. Clinical course, treatment, and multivariate analysis of risk factors for pyogenic liver abscess. *Am J Surg* 2001;181:177-86
8. Krige JEJ, Beckingham IJ. Liver abscesses and hydatid disease. *Br Med J* 2001; 322:537-40.
9. Novak DA, Lauwers GY, Dolson DJ. Bacterial, parasitic, and fungal infections of the liver. Dalam: Suchy FJ, Sokol RJ, Balistreri WF, penyunting. *Liver disease in children*. Edisi ke-2. Philadelphia: Lippincott Williams&Wilkins, 2001. h. 845-855
10. Hughes MA, Petri WA. Amebic liver abscess. *Infect Dis Clin North Am* 2000;14:565-82
11. Mowat AP. Bacterial, protozoal, fungal and helminthic infections of the liver. Dalam: Mowat AP. *Liver disorders in childhood*. Edisi ke-3. Oxford: Butterworth-Heinemann Ltd, 1994. h. 138-150.
12. Brook I, Fraizer EH. Role of anaerobic bacteria in liver abscess in children. *Pediatr Infect Dis J* 1993; 12:743-6.
13. Schwimmer J, Balistreri WF. Liver abscess. Dalam: Behrman RE, Kliegman RM, Jenson HB. *Nelson textbook of pediatrics*. Edisi ke-17. Philadelphia, Saunders, 2004. h. 1332-3
14. Davison S. Acute hepatitis. Dalam: Kelly DA, penyunting. *Diseases of the liver and biliary system in children*. London: Blackwell Science, 1999.h.65-76
15. Rubens DJ. Hepatobiliary imaging and its pitfalls. *Radiol Clin North Am* 2004; 42:257-78.
16. Tazawa J, Sakai Y, Maekawa S, Ishida Y, Maeda M, marumo F, et al. *Am J Gastroent* 1997; 92:271-4.
17. Ralls PW. Focal inflammatory disease of the liver. *Radiol Clin North Am* 1998; 36:377-89.
18. Gupta M, Kesarwala H, Gaur S. Amebic liver abscess in a child. *Clin Pediatr* 1996; 3:155-6
19. Seeto RK, Rockey DC. Amebic liver abscess:epidemiology, clinical features, and outcome. *West J Med* 1999;170:104-9
20. Haque R, Huston CD, Hughes M, Houpt E, Petri WA. Amebiasis. *N Engl J Med* 2003; 348:1565-73.
21. Baban FA. Clinical characteristic of amoebic liver abscesses in the north of Iraq. *Saudi Med J* 2000; 21:545-9.
22. Algorhytm hepatic abscess. Didapat dari <http://gi.vghrc.gov.tw/Ref/Flowcht/hepabsce.htm>. Diakses tanggal 29 Agustus 2004