
Bula Hemoragik dengan Komplikasi Perforasi Gaster Sebagai Manifestasi Klinis Purpura Henoch-Schonlein yang Tidak Biasa pada Anak

Laporan Kasus

Budi Setiabudiawan, Reni Ghrabani, Gartika Sapartini, Nur Melani Sari, Herry Garna
Departemen Ilmu Kesehatan Anak, Fakultas Kedokteran Universitas Padjadjaran/RS Dr. Hasan Sadikin, Bandung

Purpura Henoch-Schonlein (PHS) merupakan vaskulitis pada pembuluh darah kecil tersering terjadi pada anak. Penyakit ini ditandai dengan purpura *palpable* nontrombositopenia disertai salah satu gejala nyeri perut, artritis atau atralgia, glomerulonefritis, dan hasil biopsi jaringan berupa gambaran vaskulitis leukositoklastik. Bula hemoragik disertai edema jaringan subkutan merupakan gambaran yang tidak umum pada PHS dan sering terlewatkan. Manifestasi klinis vesikobulosa PHS sering ditemukan pada pasien dewasa, 16%–60% kasus, sedangkan pada anak kurang dari 2% kasus. Walaupun PHS secara tipikal merupakan penyakit *self-limiting*, tetapi komplikasi serius dapat terjadi. Perforasi gaster sangat jarang dilaporkan sebagai komplikasi PHS. Kami melaporkan 2 kasus PHS dengan manifestasi kulit yang berat, yaitu timbulnya bula hemoragik disertai dengan perforasi gaster. Pada kedua kasus dilakukan tindakan operatif dengan keluaran yang berbeda, pada kasus pertama pasien dipulangkan dalam kondisi baik pascaoperasi setelah dilakukan laparotomi eksplorasi, walaupun masih menderita nefritis. Sedangkan pasien kedua meninggal setelah tindakan *diagnostic peritoneal lavage* disebabkan sepsis berat. Simpulan, bula hemoragik dapat dipertimbangkan sebagai prediktor komplikasi perforasi gaster pada PHS yang akan meningkatkan kewaspadaan dalam tata laksana PHS. **Sari Pediatri** 2011;13(4):257-64.

Kata kunci: bula hemoragik, nefritis, perforasi gaster, purpura Henoch-Schonlein

Alamat korespondensi:

Dr. dr. Budi Setiabudiawan, Sp.A(K), M.Kes. Subbagian Alergi-Imunologi Bagian Ilmu Kesehatan Anak Fakultas Kedokteran Universitas Padjadjaran/RSUP Dr. Hasan Sadikin Jl. Pasteur no. 38 Bandung 40161; Telp/Fax. +6222 2035957; E-mail: setiabudiawan@yahoo.com

Penyakit purpura Henoch-Schonlein (PHS) merupakan vaskulitis pembuluh darah kecil yang pertama kali dideskripsikan oleh William dan Heberden pada tahun 1801. Lucas Schonlein pada tahun 1832 menggambarkan kelainan berupa purpura dan atralgia, kemudian

Eduard Henoch pada tahun 1874 menemukan hubungannya dengan gejala gastrointestinal dan sistem *genitourinary*.^{1,2} Purpura Henoch-Schonlein dengan manifestasi kulit vesikobulosa sering ditemukan pada kasus dewasa mencapai 16%–60% kasus, sedangkan pada anak hanya <2%.³ Manifestasi saluran cerna serta ginjal menjadi salah satu penyebab keluhan penting dan komplikasi jangka panjang pada PHS. Komplikasi saluran cerna seperti perdarahan masif, perforasi usus, dan intususepsi intestinal juga telah dilaporkan. Sangat jarang yang melaporkan kejadian perforasi gaster sebagai komplikasi pada PHS. Kami melaporkan 2 kasus perforasi gaster pada kasus PHS di Ruang Perawatan Departemen Ilmu Kesehatan Anak RSHS Bandung, Desember 2010-Mei 2011.

Kasus 1

Seorang anak laki-laki 11 tahun datang dengan keluhan timbul bula simetris di kedua ekstremitas dan menjalar hingga kedua bokong, terasa nyeri tetapi tidak terasa gatal, diawali dengan bercak-bercak kemerahan sejak 2 minggu sebelumnya. Pada saat pemeriksaan awal anak tampak sakit berat disertai hipertensi dengan tekanan darah 120/90 mmHg dan status gizi baik. Pada ekstremitas inferior terdapat edema subkutan dan pada pemeriksaan kulit tampak lesi kulit multipel distribusi regional pada aurikula sinistra dan dekstra, dari kaki hingga bokong dengan bentuk petekia, purpura, krusta hingga bula hemoragik dengan tanda Nikolsky negatif. Pada pemeriksaan laboratorium darah awal menunjukkan anemia, neutrofilia, kenaikan LED (50/110 mm per ½ jam), albumin 3,2 g/dL, ureum 24 mg/dL, kreatinin 0,56 mg/dL, Na/K 138/4,2 mEq/L. Pada pemeriksaan urinalisis didapatkan proteinuria (+++), mikroskopis hematuria, tidak didapatkan kast/silinder. Hasil biopsi kulit menunjukkan gambaran leukositoklastik ringan. Pasien didiagnosis sebagai nefritis PHS+dermatitis atopi, tidak didapatkan fokus infeksi dan direncanakan pengobatan untuk nefritis berat dengan pemberian puls siklofosamid disertai *mercaptoethane sulfonate Na* (MESNA) dan puls metilprednisolon berdasarkan regimen Oxford dan menghentikan kortikosteroid oral (metilpredisolon 2 mg/kgBB/hari). Satu hari kemudian pasien mengalami muntah, nyeri perut, dan cairan kehitaman dari *nasogastric tube* (NGT). Pasien dilakukan foto polos abdomen dan dikonsulkan ke Bagian Bedah Anak.

Kesan foto terdapat peritonitis difusa ec perforasi gaster pada pasien nefritis PHS+dermatitis atopi. Pasien kemudian dilakukan laparotomi eksplorasi. Hasil pemeriksaan laboratorium preoperasi menunjukkan leukositosis, neutrofilia, ureum 41 mg/dL, kreatinin 0,73 mg/dL, laju filtrasi glomerulus (GFR) 97/ mL/1,73 m² urinalisis proteinuria (+++), hematuria mikroskopis. Preoperasi diberikan kombinasi antibiotik sefotaksim, gentamisin, dan metronidazol. Laporan *durante* operasi laparotomi eksplorasi dan biopsi ditemukan pneumoperitoneum, cairan peritoneum bercampur *gastric juice* sebanyak 100 mL perforasi di daerah anterior gaster daerah antrum berdiameter 2 cm dengan tepi nekrotik. *Post operation day* (POD) selama 3 hari pasien dirawat di ruang intensif dan mengalami *acute kidney injury* (AKI) ditandai dengan anuria serta peningkatan kreatinin. Selain mengalami AKI pasien juga mengalami komplikasi pascaoperasi, yaitu sepsis, hipoalbumin, dan *wound dehicent*. Pada hari perawatan ke-23 dengan mempertimbangan gejala vaskulitis yang mengalami perburukan klinis ditandai dengan fungsi ginjal yang semakin memburuk, pasien kemudian diberikan kembali metilprednisolon oral dosis 2 mg/kgBB/hari. Setelah 5 hari pemberian steroid pasien dipindahkan ke ruang perawatan dengan kondisi klinis baik, ditandai dengan tanda klinis stabil, penurunan kadar kreatinin dan ureum, bengkak pada kedua tungkai yang berkurang, dan peningkatan diuresis. Pasien dipulangkan pada hari perawatan hari ke-38 dengan kondisi klinis baik, walaupun masih didapatkan tanda-tanda nefritis.

Kasus 2

Seorang anak laki-laki usia 10 tahun dengan keluhan utama kemerahan yang timbul pada permukaan tangan dan kaki sejak 4 hari sebelum dirawat yang meluas ke paha dan seluruh badan disertai bengkak di pergelangan tangan dengan nyeri bila menggenggam, nyeri perut, nyeri ulu hati, dan muntah. Pada pemeriksaan laboratorium tidak ditemukan hematuria maupun darah samar dalam feses. Kemudian ditegakkan diagnosis PHS dan diberikan terapi prednison 1 mg/kgBB/hari dengan tersangka fokus infeksi otitis media akut aurikula sinistra. Pada hari perawatan ke-2 timbul bula pada daerah siku kanan. Pada hari perawatan ke-14 kembali mengeluh nyeri perut yang semakin bertambah hebat, tidak disertai melena. Maka

dilakukan perubahan terapi dengan memberikan puls metilprednisolon 30 mg/kgBB/hari. Hari perawatan ke-16 terjadi nyeri perut hebat dan dilakukan foto polos abdomen, pada pemeriksaan fisis tampak abdomen tegang, terdapat nyeri tekan abdomen tanpa disertai nyeri lepas. Pasien dikonsulkan ke Bagian Bedah Anak dengan kesan perforasi gaster. Pasien mengalami syok septik, diberikan resusitasi cairan dan vasopresor, serta kombinasi antibiotik sefotaksim, metronidazol, dan gentamisin. Oleh karena kondisi klinis pasien tidak stabil dan tidak memungkinkan untuk dilakukan laparotomi eksplorasi dalam narkose umum, kemudian dilakukan *diagnostic peritoneal lavage* untuk mengurangi tekanan intraabdominal. *Durante* operasi ditemukan pneumoperitoneum dan *gastric juice*. Pasien kemudian dirawat di ruang intensif anak dan meninggal beberapa jam setelah dilakukan operasi karena sepsis berat.

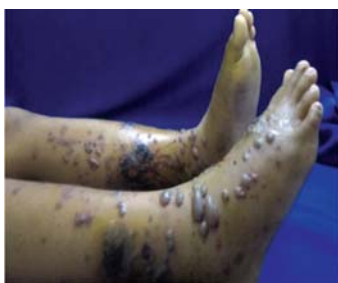Pembahasan

Purpura Henoch-Schonlein juga dikenal dengan purpura anafilaktoid, adalah suatu vaskulitis pada pembuluh darah kecil yang sering ditemukan dengan komplikasi kulit dan sistemik.⁴ Etiologi PHS sampai sekarang belum diketahui dengan pasti, tetapi terbukti terdapat pula hubungan infeksi virus, obat-obatan, pemberian vaksinasi, dan obat-obatan dengan penyakit PHS.^{4,5}

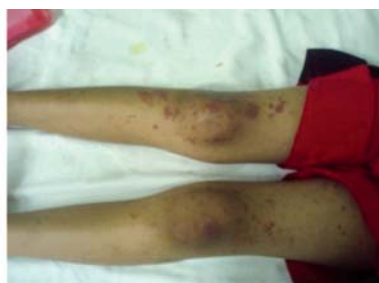Gejala awal berupa serangan akut dengan beberapa manifestasi sekaligus, atau tersembunyi dan muncul satu per satu dalam periode minggu atau bulan. Setelah timbul ruam, gejala lain timbul dalam rerata 4 hari (1–19 hari).⁴ Ruam pada umumnya berupa

verikel berisi darah serupa petekia hingga ekimosis yang terdistribusi simetris pada ekstremitas bawah maupun daerah yang seringkali banyak mengalami penekanan, misalnya bokong. Bula hemoragik disertai edema jaringan subkutan merupakan gambaran yang tidak umum pada PHS dan sering terlewatkan, karena hanya terjadi <2% kasus anak.³

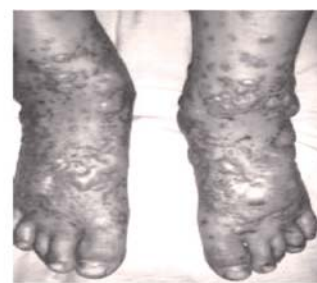Gejala gastrointestinal dapat terjadi sebelum manifestasi kelainan kulit sebagai tanda patognomonis PHS pada 25,3% kasus.¹ Interval antara 2 gejala klinis tersebut sekitar 4,8 hari dan paling lama 28 hari. Manifestasi klinis gastrointestinal meliputi gejala nyeri kolik abdomen yang terlokalisir pada daerah epigastrik, periumbilikalis, bertambah berat dengan diberikan makanan (*bowel angina*) dan sering diduga suatu akut abdomen ditandai dengan nyeri tekan, tegang, sehingga menyebabkan operasi yang tidak diperlukan.^{1,6} Gejala lain diantaranya muntah, perdarahan saluran cerna, dan diare. Pemberian steroid memperbaiki gejala pada tahap awal, tetapi tidak mencegah nyeri perut berulang. Steroid akan mengurangi edema dinding usus dan kemudian gejala menghilang.⁶ Perdarahan dapat terjadi tanpa terjadinya nyeri perut. Perdarahan pada umumnya ringan, tetapi dapat berlangsung hebat sehingga memerlukan endoskopi ataupun terapi pembedahan. Etiologi dan patologi manifestasi kelainan pada saluran cerna PHS masih belum dijelaskan dengan baik, tetapi PHS diperkirakan menyebabkan inflamasi pada pembuluh darah kecil sistemik, terjadi edema perivaskular dan kemudian perdarahan. Keterlibatan saluran cerna terutama usus halus menyebabkan hematoma pada dinding usus, menyebabkan risiko terjadinya perforasi, obstruksi subakut, intususepsi, atau perdarahan ke dalam lumen.⁷



Kasus 1



Kasus 2



Gambar 1. Manifestasi kulit pada purpura Henoch-Schonlein

Sumber: Parajuli²⁰

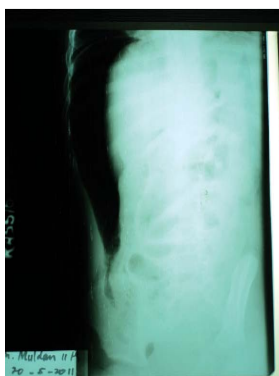Komplikasi PHS pada saluran gastrointestinal bervariasi 3,9%–22,4%.¹ Intususepsi merupakan komplikasi yang paling sering memerlukan pembedahan, terjadi pada 0,7–13,6% pasien. Komplikasi tersebut jarang terjadi pada anak usia kurang dari 3 tahun dan dewasa. Gejala klinis menunjukkan obstruksi intestinal, kadang-kadang teraba masa abdomen. Lokasi terjadinya intususepsi adalah pada ileo-ileal (51%), ileo-kolon (39%), dan jarang pada jejuno-jejunal (7%). Predominasi keterlibatan usus halus pada PHS disebabkan proses patologis perdarahan intramural dan edema pada daerah usus, sedangkan pada intususepsi idiopatik terjadi pada 80%–90% di ileokolon. Hal tersebut disebabkan karena hiperplasia jaringan limfoid pada ileum distal terjadi pada anak usia <2 tahun, oleh karena itu penemuan intususepsi pada anak usia lebih dari 2 tahun patut mencurigai PHS sebagai etiologinya.⁸

Perforasi pada umumnya terjadi di daerah ileum disertai dengan intususepsi,^{8,9} terutama pemberian steroid, dan terjadi pada minggu kedua pengobatan. Salah satu kelompok peneliti mengemukakan bahwa pemberian steroid dapat merupakan predisposisi perforasi dan dapat menghilangkan gejala inflamasi, terjadi perbaikan klinis sementara sebelum pada pemeriksaan abdomen mengalami perburukan. Komplikasi PHS lainnya pada saluran cerna meliputi obstruksi dan pembentukan striktur pada duodenum dan ileum, manifestasi lambat yang kemungkinan disebabkan oleh iskemik.¹⁰ Selain itu dijumpai pula gejala *protein losing enteropathy*, *cholecystitis acalculous acute* yang ditandai penebalan dinding kandung empedu, hidrops kandung empedu. Sembilan

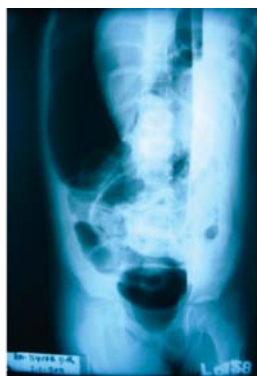persen PHS juga dapat menunjukkan gejala nyeri pada kuadran atas kanan, hepatomegali, mual yang berhubungan dengan peningkatan enzim hati, ileitis terminalis, pembengkakan skrotum bilateral akut, hematoma pada dinding abdomen, dan pankreatitis akut.¹¹⁻¹⁴ Penemuan-penemuan ini mengalami perbaikan setelah pemberian kortikosteroid selama 3–7 hari. Pemberian inhibitor sekresi asam lambung juga bermanfaat pada keterlibatan saluran cerna. Pemberian kortikosteroid sedari awal direkomendasikan untuk mencegah untuk komplikasi gastrointestinal,¹⁵ tetapi walaupun telah diberikan steroid, risiko komplikasi pada saluran cerna masih tetap ada.

Manifestasi renal berupa nefritis purpura Henoch-Schonlein (NPHS) pada umumnya terjadi 1–3 bulan pertama setelah timbul ruam. Jauhola dkk.¹⁶ menemukan bahwa nefritis dapat terjadi lebih awal (rerata 14 hari). Sebuah tinjauan sistematik terhadap 1.133 kasus PHS menerangkan manifestasi klinis NPHS terjadi pada 34% kasus (rentang 15–62%). Gejala hematuria dan atau proteinuria ditemukan pada 79% kasus dan 21% menderita sindrom nefrotik atau nefritik. Proteinuria masif saat *onset* merupakan penanda penyakit yang progresif. Hasil penelitian Garcia dkk¹⁷ menemukan 14% subjek menderita hipertensi. Fungsi ginjal pada sebagian besar anak NPHS masih dalam batas normal. Manifestasi gagal ginjal terminal (GGT) dapat terjadi pada 0–3% penderita NPHS.¹⁶⁻¹⁸

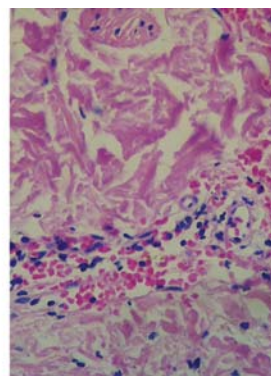
Beberapa faktor risiko dihubungkan dengan terjadinya NPHS, yaitu (1) usia saat *onset* >8 tahun, (2) nyeri abdomen, dan (3) PHS yang kambuh. Akumulasi dua dan tiga faktor risiko meningkatkan risiko nefritis



Gambar 2.
Foto polos abdomen pada kasus 1



Gambar 3.
Foto polos abdomen pada kasus 2



Gambar 4.
Biopsi kulit pada kasus 1

menjadi 63% dan 87%. Kambuh terjadi pada 17% (rentang 3–35%) kasus PHS dan umumnya terjadi kurang dari 4 bulan setelah *onset*. Kekambuhan lebih sering terjadi pada pasien dengan nefritis dan usia >8 tahun saat *onset*.¹⁶

Diagnosis PHS ditegakkan berdasarkan kriteria yang dikeluarkan oleh *American College of Rheumatology* (ACR) tahun 1990, yaitu minimal ditemukan 2 gejala dari kriteria berikut, 1. *Onset* umur <20 tahun, 2. purpura yang timbul (tanpa trombositopenia), 3. nyeri abdomen, 4. histopatologi (sensitivitas 87,1% dan spesifisitas 87,7%). Menurut kriteria EULAR/PRINTO/PRES 2008, apabila purpura tanpa trombositopenia dengan predomnan di ekstremitas inferior disertai dengan, 1. nyeri abdomen, 2. artritis atau artralgi, 3. histopatologi, dan 4. keterlibatan ginjal (sensitivitas 100% dan spesifisitas 87%).¹⁹

Diagnosis NPHS ditegakkan apabila ditemukan perubahan sedimen urin sewaktu, baik berupa hematuria, proteinuria, sindrom nefritik atau sindrom nefrotik, juga penurunan laju filtrasi glomerulus (LFG) atau hipertensi pada kasus PHS.¹⁷

Kedua kasus kami diagnosis PHS sesuai dengan kriteria EULAR/PRINTO 2008 maupun ACR tahun 1990. Pada kasus pertama diagnosis PHS ditegakkan berdasarkan adanya purpura simetris yang berkembang menjadi bula hemoragik, disertai dengan nefritis (NPHS) yang ditandai proteinuria, hematuria mikroskopis, tanpa disertai keluhan gastrointestinal.²⁰ Pada kasus ke-2 terdapat ruam berupa purpura yang teraba dan disertai nyeri perut. Berdasarkan hasil fisis dan pemeriksaan urin, tidak terdapat hipertensi, hematuria atau proteinuria, maka pada kasus ke-2 belum terbukti keterlibatan ginjal.

Pemeriksaan awal yang dapat dilakukan adalah pemeriksaan darah lengkap, faktor pembekuan darah, elektrolit, serta pemeriksaan fungsi ginjal berupa ureum maupun kreatinin dan urinalisis. Pada pemeriksaan penunjang dapat ditemukan anemia, leukositosis, peningkatan kadar laju endap darah, maupun abnormalitas fungsi ginjal. Hematuria, proteinuria, dan adanya kast/silinder yang berhubungan dengan derajat kerusakan ginjal dapat ditemukan pada urinalisis. Pemeriksaan serologis yang spesifik untuk PHS sampai sekarang belum ditemukan yaitu kadar IgA, serta kadar komplemen C3 dan C4. Pada kasus ke-2 didapatkan anemia, leukositosis, peningkatan kadar laju endap darah. Abnormalitas pemeriksaan urin yang menunjukkan

keterlibatan ginjal didapatkan pada kasus 1, sehingga pendekatan pengobatan lebih agresif untuk mencegah kelainan ginjal yang persisten.

Disamping itu, seharusnya mengingat keluhan nyeri perut sebagai manifestasi kelainan gastrointestinal, banyak penulis yang berpendapat bahwa ultrasonografi (USG) merupakan pemeriksaan abdomen awal dan dapat mendeteksi komplikasi yang memerlukan tindakan bedah. Ultrasonografi dapat mendeteksi penebalan dinding usus yang asimetris, pelebaran, hipomotilitas, sama halnya dengan adanya koleksi cairan intraabdomen dan intusussepsi. Evolusi gejala penyakit juga dapat diikuti secara noninvasif, sedangkan pemeriksaan endoskopi ditandai dengan lesi mukosa yang dapat terjadi di manapun sepanjang saluran cerna. Mukosa berwarna kemerahan, petekia yang berbentuk seperti cincin, dan erosi perdarahan diindikasikan pada kasus hematemesis, melena, dan nyeri epigastrium.²¹ Laporan beberapa peneliti dari Taiwan memperlihatkan lesi mukosa terlihat pada 6 dari 9 kasus gastrointestinal.¹ Penemuan yang paling sering adalah *duodenitis erosive haemorrhagic*. Gambaran tersebut dianggap sebagai gambaran tipikal PHS walaupun bukan tanda patognomonik, sedangkan peneliti lain menemukan *gastritis erosive haemorrhagic* dengan bercak eritem pada 20% kasus.² Biopsi usus merupakan teknik diagnostik yang dapat dipercaya, pengambilan spesimen dari lesi awal yang paling menunjukkan gambaran positif adalah *leucocylastik vasculitis* (LCV). Biopsi usus 64% menunjukkan deposit IgA pada 64% kasus PHS apabila dibandingkan dengan 10% penyakit gastrointestinal lainnya. Komplemen C3 juga ditemukan pada dinding pembuluh darah. Vaskulitis dapat juga ditemukan pada pembuluh darah submukosa usus, walaupun biopsi pada daerah ini meningkatkan kemungkinan terjadinya perforasi. Penemuan pada biopsi superfisial bervariasi mulai dari peradangan nonspesifik inflamasi, edema, perdarahan, dan pelebaran pembuluh darah yang umumnya disebabkan vaskulitis yang menginduksi iskemia mukosa. Pada salah satu penelitian LCV ditemukan pada lesi ulserasi yang disertai dengan penonjolan seperti hematoma.^{1,8}

Kasus pertama berbeda dengan kasus ke-2, yaitu pada awal penyakit tidak ditemukan gejala gastrointestinal, sedangkan gejala akut abdomen baru timbul pada saat perawatan. Hal tersebut mendukung bahwa pada PHS gejalanya mungkin tidak terjadi simultan. Seharusnya tindakan yang

ideal adalah melakukan endoskopi pada kasus PHS dengan atau tanpa gejala abdomen, karena pemberian steroid memiliki *masking effect*. Dengan demikian, kelainan pada gastrointestinal berupa erosi atau bintik-bintik perdarahan akan terdeteksi dari awal sehingga meningkatkan kewaspadaan dan pendekatan terapi akan berbeda. Selain itu, pada pemeriksaan endoskopi dapat dilakukan biopsi dan pewarnaan terhadap *Helicobacter pylori*. Pada kasus ini tidak dilakukan biopsi, pewarnaan dan biakan *Helicobacter pylori*, sehingga tidak dapat disimpulkan apakah terdapat keterlibatan *H. pylori* dalam manifestasi saluran gastrointestinal pada kedua kasus.

Mortalitas PHS dengan perforasi gaster akan semakin meningkat, terlebih lagi komplikasi ini sangat jarang. Perforasi gaster terjadi apakah murni merupakan manifestasi gastrointestinal PHS ataukah pemberian steroid yang dapat menjadi pencetus pada kedua kasus ini sulit untuk dibuktikan. Dalam satu penelitian dijelaskan bahwa pemberian steroid dosis tinggi (>20 mg/hari) selama 2 minggu menjadi faktor predisposisi terjadinya perforasi. Kedua kasus ini saat terjadinya perforasi berada dalam pengobatan steroid memasuki minggu ke-2. Selain itu, biopsi gaster hanya didapatkan pada kasus pertama tidak menunjukkan gambaran patognomonis PHS, tetapi hanya berupa gambaran inflamasi nonspesifik. Pada kasus pertama, setelah hari perawatan ke-23 gambaran vaskulitis memburuk, kemudian setelah diberikan kortikosteroid kembali gambaran vaskulitis membaik secara klinis dan tidak menunjukkan gejala gastrointestinal. Hal tersebut yang kemudian menjadi petunjuk bahwa perforasi gaster yang terjadi merupakan perjalanan penyakit PHS. Ranitidin dan *anti histamin 2 blocker* lainnya efektif pada kasus dengan keterlibatan gastrointestinal dibandingkan dengan kontrol tetapi karena belum menjadi protokol tata laksana PHS pada kedua kasus tidak diberikan sedari awal.

Pemeriksaan histopatologi merupakan pemeriksaan penting pada NPHS karena dihubungkan dengan terapi. Indikasi pemeriksaan histopatologi pada kasus NPHS adalah, (1) hematuria, hipertensi, oligouria, dan gagal ginjal, (2) sindrom nefrotik yang menetap (>15 hari), dan (3) proteinuria persisten.¹⁷ Pada kasus NPHS (kasus 1) seharusnya dilakukan biopsi ginjal sehubungan dengan terdapat hematuria dan hipertensi pada awal pemeriksaan. Namun dikarenakan keterbatasan alat, tindakan tersebut tidak dapat dilakukan di RS Dr. Hasan Sadikin.

Tata laksana pasien PHS terdiri atas tata laksana yang bersifat umum dan khusus. Tata laksana umum PHS bersifat suportif karena sekitar 94% penderita dapat mengalami perbaikan spontan, perhatian utama ditujukan untuk hidrasi yang adekuat, keseimbangan elektrolit, status nutrisi, dan mengurangi rasa nyeri.⁸ Tata laksana yang bersifat khusus di antaranya adalah pada PHS dengan manifestasi ginjal dan gastrointestinal bertujuan untuk mengurangi proteinuria progresivitas kerusakan ginjal dan mengurangi gejala. Walaupun sampai sekarang tidak terdapat konsensus mengenai indikasi penggunaan kortikosteroid pada PHS, banyak pengalaman yang belum dibuktikan menyatakan bahwa nyeri perut merupakan alasan paling sering kortikosteroid diberikan. Efikasi kortikosteroid untuk mencegah komplikasi berat atau relaps masih bersifat kontroversial. Terdapat dua *randomized controlled trial* (RCT) dengan hasil yang berbeda. Dengan menggunakan nilai median untuk durasi nyeri perut, Huber dkk²² tidak menemukan perbedaan diantara kelompok terapi dan kelompok kontrol. Sebaliknya Ronkainen dkk²³ menemukan pengurangan durasi sakit rata-rata 1,2 hari pada kelompok yang diberikan steroid. Dampak pada keterlibatan sistem hepatobilier memberikan perbaikan gejala klinis. Pengaruh pemberian kortikosteroid pada insidensi intervensi bedah PHS, diketahui bahwa Huber dkk²² menyatakan penurunan risiko intususepsi, tetapi tidak cukup signifikan, sedangkan pada dua kelompok penelitian retrospektif lainnya bersama-sama mendukung pada efek positif pemberian steroid pada intususepsi. Pengaruh kortikosteroid pada tahap awal secara signifikan mengurangi risiko penyakit ginjal persisten.²³

Beberapa penulis memberikan terapi yang lebih agresif pada kasus NPHS berat. Kasus NPHS berat menurut Altugan dkk²⁴ apabila ditemukan proteinuria nefrotik (>40 mg/m²/hari) dan apabila terdapat gambaran histopatologi stadium III sesuai dengan klasifikasi *International Statistic of Kidney Diseases in Children* (ISKDC). Terapi yang diberikan adalah terapi intensif, mencakup metilprednisolon intravena dosis tinggi secara puls, obat-obatan immunosupresif (siklofosamid, azatioprin, siklosporin), terapi fibrinolitik (urokinase, heparin atau warfarin) atau antitrombotik (dipiridamol), plasmaforesis maupun kombinasi. Niaudet dan Habib²⁵ mengusulkan pemberian puls metilprednisolon sebaiknya diberikan sedini mungkin sebelum terbentuk jaringan fibrosa

pada parenkim ginjal. Kasus pertama dikategorikan sebagai nefritis berat, sehingga diberikan terapi intensif puls metilprednisolon dosis tinggi s dikombinasi dengan immunosupresif siklofosfamid berdasarkan protokol Oxford. Kasus ke-2 diberikan prednison 1 mg/kgBB/hari, membuktikan pemberian steroid tidak cukup efektif dalam mencegah timbulnya komplikasi berat dan tindakan bedah.

Prognosis buruk berdasarkan kriteria PHS terjadi pada usia lebih dari 8 tahun, relaps sering, kadar kreatinin yang tinggi pada saat *onset*, proteinuria >1 gram/hari, hematuria dan anemia saat didiagnosis, hipertensi, glomerulonefritis membranoproliferatif, demam, purpura di atas pinggang, purpura yang menetap, peningkatan LED, peningkatan IgA dengan IgM yang berkurang pada saat diagnosis, dan kadar faktor XIII rendah.²⁷ Pada kasus pertama terdapat beberapa faktor menjadi GGT, yaitu gagal ginjal saat serangan, hipertensi, dan jenis kelamin laki-laki. Prognosis pada pasien ini *quo ad vitam ad malam* karena selama perawatan terdapat komplikasi yang mengancam nyawa, juga komplikasi PHS yang berat yaitu komplikasi pada ginjal dan perforasi gaster yang mortalitasnya dapat mencapai 80%, selain itu fungsi ginjal berisiko tinggi menjadi gagal ginjal terminal.

Perforasi gaster dan nefritis PHS merupakan komplikasi PHS yang perlu mendapat perhatian. Walaupun sebagian besar gejala gastrointestinal dan komplikasinya bersifat *self-limited* dan dapat ditangani secara konservatif dengan angka keberhasilan yang cukup tinggi, tetapi kemungkinan komplikasi berat dan perlunya operasi patut dipertimbangkan. Selain itu, pemberian steroid 2–3 minggu merupakan risiko terjadinya perforasi gaster, sehingga untuk mengurangi efek sampingnya diberikan ranitidin dan obat-obat lain untuk mengurangi produksi asam lambung perlu dipertimbangkan. Disimpulkan bahwa manifestasi kulit yang berat seperti bula hemoragik sebagai prediktor komplikasi perforasi gaster pada PHS yang akan meningkatkan kewaspadaan dalam tata laksana PHS.

Daftar pustaka

1. Chen SY, Kong MS. Gastrointestinal manifestation and complication of Henoch-Schonlein purpura. *Chang Gung Med* 2004;27:175–81.
2. Chao N, Wong B, Leung M, Chung K, Kwok W, Liu K. Acute gastrointestinal and gastrourinary manifestation in children with Henoch-Schonlein purpura. *HK J Paediatrics (new series)*. 2009;14:168–71.
3. Costner M, Sontheimer R. Lupus nonspecific skin disease. Dalam: Wallace J, editor. *Dubois' lupus erythematosus*. Baltimore: William and Wilkin; 2007. h. 621–34.
4. Jauhola O, Ronkainen J, Koskimies O, Houhalla M, Arikoski P. Clinical course of extrarenal symptoms in Henoch-Schonlein purpura in children. *Arch Dis Child* 2010;95:871–6.
5. Ballinger S. Henoch-Schonlein purpura. *Curr Opin Rheumatol*. 2003;15:591–4.
6. Gastrointestinal involvement revealing Henoch-Schonlein purpura in adults: Report of three case and review of the literature, 2010. Diunduh pada 1 Juni 2011. Didapat dari dari: www.webmedcentral.com.
7. Potts S, Hamilton J, Stewart M, Boston V. Henoch-Schonlein purpura: problems in surgical diagnosis and management. *Ulster Med J* 1987;56:100–3.
8. Ebert EC. Gastrointestinal manifestation of Henoch-Schonlein purpura. *Dig Dis Sci* 2008;53:2011–9.
9. Smith H, Krupski W. Spontaneous intestinal perforation in Schönlein-Henoch purpura. *South Med J*. 1980;73:603–6.
10. Kawasaki M, Suekane H, Imagawa E, Lida M, Hizawa K, Aoyagi K, dkk. Duodenal obstruction due to Henoch-Schonlein purpura. *AJR* 1997;168:967–70.
11. Palumbo E. Diagnosis of Henoch-Schonlein purpura in child presenting with bilateral acute scrotum. *Acta Biomed* 2009;80:289–91.
12. Sanit T, Barell TA, Barr WG, Jones MP. Henoch-Schonlein purpura presenting as terminal ileitis: Case report and review of unusual causes of ileitis. *Gastroenterol Hepatol* 2005;2:375–8.
13. Dinler G, Bek K, Acikgoz Y, Kalayci AG. Acute pancreatitis as a presenting feature of Henoch-Schonlein purpura. *Turkish J Pediatr* 2010;52:191–3.
14. Cailuo V, Nibio T, Villirillo A, Sordo RD, Matteis OD. Abdominal wall hematoma: an usual complication of Henoch-Schonlein purpura. *Ital J Pediatr* 2007;33: 112–4.
15. Yigiter M, Bosnali O, Sekmenli, Salman AB. Multiple and recurrent intestinal perforations: an unusual complication of Henoch-Schonlein purpura. *Eur J Pediatr Surg* 2005;15:125–7.
16. Jauhola O, Ronkainen J, Koskimies O, Houhalla M, Arikoski P. Renal manifestation of Henoch-Schonlein purpura in a 6 month prospective study of 223 children *Arch Dis Child* 2010;95:877–82.

17. Garcia J, Blanco O, Sanahuja M, Ortega P, Martin I. Outcome of Henoch-Schonlein nephropathy in pediatric patients. Prognostic factors. *Nefrologia* 2008;28:627–32.
18. Peru H, Soylemezoglu, Bakkaloglu S, Helmas S, Boykaya D. Henoch-Schonlein purpura in childhood: clinical analysis of 254 cases over 3 years period. *Clin Rheumatol* 2008;27:1087–92.
19. Ozen S, Pistorio A, Lusan SM, Bakkaloglu A, Herlin T, Brik R, dkk. EULAR/PRINTO/PRES criteria for Henoch-Schonlein purpura, childhood polyarteritis nodosa, childhood Wegener granulomatosis and childhood Takayasu arteritis: Ankara 2008. Part II: final classification criteria. *Ann Rheum Dis* 2010;69:798–806.
20. Parajuli PU, Koirala, Ojha AR. Hemorrhagic bullae in Henoch-Schonlein purpura: a case report. *J College of Medical Sciences-Nepal* 2010;6:46–8.
21. Esaki M, Matsumoto T, Nakamura S, Kawasaki M, Iwai K, Hirakawa K, dkk. GI involvement in Henoch-Schonlein purpura. *Gastrointestinal Endoscopy* 2002;56:1–6.
22. Huber A, King J, McLaine P, Klassen T, Ponthos M. A randomize, placebo controlled trial of prednisone in early Henoch Schonlein purpura. *BMC Med* 2004;2:7.
23. Ronkainen G, Koskismis O, Houhala MA. Early prednisone therapy in Henoch-Schonlein purpura: a randomized double blind, placebo controlled trial. *J Pediatr* 2006;149:241–7.
24. Weiss PF, Feinstein JA, Luan F, Burnham JM, Feudtner C. Effect of corticosteroid on Henoch-Schonlein purpura: a systemic review. *Pediatrics* 2007;120:1079–87.
25. Altugan F, Ozen S, Ayaz N, Gucer S, Topaloglu R, A AD. Treatment of severe Henoch Shonlein nephritis: justifying more immunosuppression. *Turkish J Pediatr* 2009;51:551–5.
26. Niaudet P, Habib R. Methylprednisolone pulse therapy in the treatment of severe forms of Schoenlein-Henoch purpura nephritis. *Pediatr Nephrol* 1998;12:238–43.
27. Sohagia AB, Gunturu SG, Tong TR, Hertan HI. Henoch-Schonlein purpura-a case report and review of literature. *Gastroenterol Research Practice* 2010;5:1–7.